Ein Fall von dreigliedrigen Daumen.

Inaugural-Dissertation

zur

Erlangung der Doktorwürde

in der

gesamten Medizin

verfaßt und einer

hohen medizinischen Fakultät

der

Kgl. Bayer. Ludwig-Maximilians-Universität zu München

vorgelegt von

Arthur Weinisch

appr. Arzt.

MÜNCHEN 1916.

Druck der Kgl. Hofbuchdruckerei Kastner & Callwey, München.

Ein Fall von dreigliedrigen Daumen.

Inaugural-Dissertation

zur

Erlangung der Doktorwürde

in der

gesamten Medizin

verfaßt und einer

hohen medizinischen Fakultät

der

Kgl. Bayer. Ludwig-Maximilians-Universität zu München

vorgelegt von

Arthur Weinisch

appr. Arzt.

ACAD
LUGD. BAT
BIBL.

MÜNCHEN 1916.

Druck der Kgl. Hofbuchdruckerei Kastner & Callwey, München.

Gedruckt mit Genehmigung der medizinischen Fakultät
der Universität München.

Referent: Herr Privatdozent, Oberarzt Dr. Ach.

Meinen lieben Eltern!

Im folgenden Fall soll eine von jenen Anomalien beschrieben werden, die nur selten vorkommen oder, wenn dies auch nicht der Fall sein sollte, doch nur selten zur ärztlichen Beobachtung gelangen, da sie meist keine oder nur geringfügige Beschwerden beim Arbeiten verursachen. Es handelt sich nämlich um eine Hyperphalangie, und zwar eine solche beider Daumen. Man versteht darunter eine Vermehrung der normalen Zahl der Fingerglieder.

Die wenigen Beobachtungen hierüber, die bisher in ärztlichen Zeitschriften festgelegt wurden, waren meist verbunden mit anderen Mißbildungen. Außerdem fallen sie auch zum großen Teil in eine Zeit, in der man sich noch auf die Aspektion und Palpation beschränken mußte. Nur in ganz wenig Fällen gewährte die Sektion genaueren Einblick in die anatomischen Verhältnisse, z. B. bei Rüdingers[1]) Fall. Hier war der dreigliedrige Daumen doppelt vorhanden neben Anomalien im Carpus. Den Nachweis brachte Rüdinger drei Jahre nach dem Tode des Betreffenden, dessen Leichnam wahrscheinlich zu diesem Zwecke exhumiert wurde, am wohlpräparierten Skelett.

---

[1]) Rüdinger, Beiträge zur Anatomie des Gehörorgans, der venösen Blutbahnen der Schädelhöhle, sowie der überzähligen Finger. München 1876, S. 25.

Um dieselbe Zeit beschreibt auch v. Mosanguil[2]) einen Fall. Es handelte sich um einen 24 jährigen Patienten, an dessen linker Hand statt des Daumens „.ein dreigliedriger, in seinem Aussehen drastisch den Charakter eines Digitus quintus zeigender Finger vorhanden war, der auf einem langen Metakarpalknochen artikulierte, aber ganz eines Ballens entbehrte und nicht in Opposition gestellt werden konnte. Arbeit, wozu Oppositionsstellung nötig war, verrichtete der Patient derart, daß er die zu fassenden Gegenstände zwischen Zeigefinger und Mittelfinger einklemmte und die Musculi interossei anstrengte". Die Volarfläche der Hand zeigte nach beiden Seiten von der Medianlinie symmetrische Ausbildung. Die Ballen fehlten fast ganz. Die rechte Hand zeigte dagegen mehr den normalen ähnliche Verhältnisse. Es war ein Daumen mit zwei Phalangen vorhanden, deren untere auffallend lang war. Ferner war auch hier der Ballen nur schwach entwickelt.

Ganz ähnlich war auch die von Kuhnt[3]) beschriebene Hyperphalangie gestaltet, nur daß die Anomalie an den Daumen beider Hände festgestellt werden konnte.

Über das Vorkommen von dreigliedrigen Daumen berichten auch Annandale[4]), Par-

---

[2]) v. Mosanguil, Angeborene Defekte im Bereiche der unteren Extremitäten. Langenb. Arch. f. klin. Chirurgie, Bd. 14, 1870, S. 723.

[3]) Kuhnt, Eigentümliche Doppelbildungen an Händen und Füßen. Virchows Archiv 1872, Bd. 56, S. 268.

[4]) Annandale, The malformations diseases and injuries of the fingers and boes. Edinbourgh 1865.

ker[5]), Damourette[6]) und Melde[7]). Bei dem Falle von Melde waren an Stelle des Daumens zwei durch häutige Syndaktylie verbundene dreigliedrige Finger vorhanden.

Ebenso behandelte Werner Kümmel[8]) einen Patienten, bei dem neben anderen Mißbildungen des Körpers Polydaktylie der linken Hand und Hyperphalangie der beiden Daumen mit den schon oben bei Mosanguil erwähnten Erscheinungen vorhanden waren.

Ganz anders gestaltete sich jedoch die Untersuchung der Mißbildungen, als die Röntgenstrahlen in den Dienst der Medizin gestellt wurden. Kann man sich doch jetzt mit Hilfe eines guten Röntgenbildes genauen Einblick in die in Betracht kommenden Verhältnisse verschaffen. Durch sie ist es ermöglicht worden, den Nachweis der Hyperphalangie am Lebenden leicht und sicher zu erbringen.

---

[5]) Parker, R. W., Congenital absence of radius from each arm with defective etc. Fall 2. Transactions of the pathol. society of London, Vol. 33. 1882, p. 236.

[6]) Damourette, Vice de conformation de la main droite. Archives génerales de med. 7 e sér. T. 20, 1890, II., p. 666.

[7]) Melde, K., Anatom. Untersuch. eines Kindes mit beiderseit. Defekt der Tibia und Polydaktylie an Händen und Füßen. Inauguraldiss. Marburg 1892.

[8]) Werner Rummel, Die Mißbildungen der Extremitätten durch Defekt, Verwachsung und Überzahl. Biblioth. medic. Abt. E, Heft 3, 1895.

Als erster benutzte sie hiezu Leboucq[9]), der an seinen drei Fällen mit ihrer Hilfe Brachydaktylie teils mit, teils ohne Hyperphalangie feststellte. Ebenso konnte dies Joachimsthal[10]), angeregt durch die Untersuchungen Leboucqs, mit Hilfe der Röntgenstrahlen bei einigen Beobachtungen von Brachydaktylie nachweisen.

Durch sie wurde es auch Rieder[11]) ermöglicht, bei einem Patienten mit Brachydaktylie des vierten Fingers zugleich eine Dreigliedrigkeit des rechten Daumens festzustellen, und zwar „der Art, daß eine unvollständige Assimilation der Mittelphalanx, also eine unvollständige Dreigliedrigkeit vorliegt". Es verlief hier nämlich „proximal und ulnarwärts eine deutliche Trennungslinie nach der radialen Seite des Daumens etwa bis zur Mittellinie der Phalanx, gerade als wäre die ulnare Partie der Phalangenbasis keilförmig abgesprengt". Jedoch kam es hier nicht zu einer abnormen Länge der Endphalanx wie bei anderen Fällen von Hyperphalangie des Daumens, da die Assimilation der rudimentären Mittel- und Endphalanx schon sehr weit gediehen ist.

Außerdem erwähnt Rieder in derselben Arbeit noch einen Fall mit doppelseitiger Dreigliedrigkeit des Daumens, bei dem Grund-, Mittel-

---

[9]) Leboucq, De la brachydactylie et de l'hyperphalangie chez l'homme. Bull. de l'Academie royale de médecine de Belgique. Séance du 30. mai 1896, p. 544.

[10]) Joachimsthal, Über Brachydaktylie und Hyperphalangie. Virchows Archiv, Bd. 151, S. 429.

[11]) H. Rieder, Über gleichzeitiges Vorkommen von Brachy- und Hyperphalangie an der Hand. Archiv für klin. Med., Bd. 66, 1899, S. 330 ff.

und Endphalanx vollständig ausgebildet waren (abgebildet bei Kauper-Kopsch).

Ferner wies auch Salzer[12]) bei zwei Patienten mit Hilfe des Röntgenbildes Hyperphalangie der Daumen nach. Es betraf Bruder und Schwester. Während aber beim Bruder, einem 28jährigen, kräftig gebauten Mann, der sonst keine Abnormitäten aufwies, die abnorm langen Daumen drei wohlausgebildete Phalangen besaßen, zeigten die Daumen der Schwester im Röntgenbild ganz andere Verhältnisse. Es sind hier bei den auffallend langen Daumen nur zwei Phalangen vorhanden, und zwar ist die Endphalanx von besonderer Länge. Sie zeigte auch keine normale Gestalt; denn man konnte deutlich erkennen, daß sie „aus zwei Stücken, einem basalen Stück, welches der Mittelphalanx entspricht, und einem distalen, der Endphalanx entsprechenden Stück zusammengesetzt" ist.

Wie selten diese Anomalie des Daumens zur ärztlichen Beobachtung gelangt, geht schon daraus hervor, daß es sich bei den bis jetzt erwähnten Fällen nur um Erwachsene handelt. Es wurde bis auf den heutigen Tag nur 1 Fall von Hyperphalangie des Daumens bei einem Kinde beschrieben. Und auch dieses wäre nicht, oder wenn überhaupt, dann nicht so frühe deswegen in ärztliche Behandlung getreten, wenn es nicht zugleich eine andere Mißbildung aufzuweisen hätte. Es handelte sich um ein neunjähriges Mädchen, das in die Be-

---

[12]) Hans Salzer, Zwei Fälle von dreigliedrigen Daumen. Anatom. Anzeiger 1897, Bd. 14, Nr. 5, S. 124 ff.

handlung von Joachimsthal[13]) trat. Es hatte eine Doppelbildung des linken Zeigefingers und daneben noch eine Hyperphalangie des rechten Daumens. Das Röntgenbild ergab „ein nur als rudimentäre Mittelphalanx zu deutendes Zwischenstück, das vollkommen von beiden Phalangen, speziell von der Epiphyse der Endphalanx getrennt" war und „sich spitz zulaufend zwischen die beiden Knochen einschob".

Dies wären die Beobachtungen, die bisher über Hyperphalangie gemacht und in Zeitschriften niedergelegt wurden.

Zu ihnen gesellt sich nun unser Fall, der in manchen Punkten mit dem schon oben erwähnten übereinstimmt.

Es handelt sich um ein 19jähriges großes, schlankes Mädchen in gutem Ernährungszustande, in dessen Familie angeblich noch keine Mißbildung vorgekommen ist. Von 14 Geschwistern ist sie die einzige, die an einer Hyperphalangie beider Daumen leidet, während die übrigen Geschwister vollkommen normal gebaut sind. Auch ihre Eltern sind angeblich vollkommen gesund.

Außerdem sind in der Familie keine Verwandtschaftsehen vorgekommen. Dagegen spielt nach dem Glauben der Mutter, wie dies nach dem Volksglauben bei allen Mißbildungen der Fall ist, das Versehen auch hier eine Rolle. Die Mutter hat nämlich damals während der Schwangerschaft einen Mann mit sogenannten Krebsscheren gesehen. Darüber sei sie sehr erschrocken, was

[13]) Berliner klinische Wochenschrift 1900, Jahrgang 37 vom 17. IX. 1900.

dann auch, wie sich bei der Geburt zeigte, für das Kind nicht ohne Folgen geblieben sei.

Betrachtet man nun die Hände des Mädchens, so fällt eine abnorme Länge der Daumen und von diesen wieder der Endphalangen auf. Dabei sind die Endphalangen gegen den Zeigefinger zu gekrümmt und weichen um ungefähr 30° von der Geraden ab, zeigen also das typische Bild eines Pollux valgus (Joachimsthal[14]).

Außerdem findet man noch bei der Aspektion der Hohlhand eine ziemlich starke Atrophie des Daumenballens, der sich rechts nicht über das Niveau des Kleinfingerballens erhebt, während er links etwas stärker ausgebildet ist. Es sind also die kleinen Daumenmuskeln entweder nur sehr schwach ausgebildet oder überhaupt nur mangelhaft angelegt. Gegen diese letztere Ansicht spricht jedoch der Umstand, daß der Daumen nach allen Richtungen frei beweglich ist. Auch ist er in der Opposition so gut wie gar nicht behindert.

Bei der Funktionsprüfung ergibt sich, wie soeben gesagt, daß die Bewegung des Daumens zwar vollkommen normal ist, daß aber alle Bewegungen ohne Kraft ausgeführt werden.

Ferner zeigt die Patientin beim Ergreifen von Gegenständen noch eine Eigentümlichkeit. Faßt sie z. B. einen Bleistift, so tut sie dies nicht wie ein Mensch mit normalen Daumen, sondern beugt das erste Glied ab und ergreift den Gegenstand gleichsam mit der distalen Epiphyse der Grundphalanx. Trotzdem ist es aber der Patientin mög-

---

[14]) Zeitschrift für orthopäd. Chirurgie, Bd. 2, S. 441.

lich, die Gegenstände auch zwischen Endphalanx und Zeigefinger zu klemmen, was jedoch vollständig ohne Kraft geschieht. Dies war auch neben kosmetischen Gründen die Ursache, weshalb sie in die Klinik kam.

Bei der Palpation findet sich rechts eine abnorme Beweglichkeit zwischen dem Interphalangealgelenk und der Fingerspitze, während sie links nicht vorhanden ist. Auch läßt sich die Abweichung des rechten Endgliedes gegen den Zeigefinger durch einen leichten Druck ausgleichen.

Betrachtet man nun das beiliegende Röntgenbild, so ergeben sich an beiden Daumen noch sehr interessante Verschiedenheiten.

Man sieht nämlich am rechten Daumen zwischen Grund- und Endphalanx noch ein Mittelstück eingeschoben, das in seinem Bau vollständig dem einer rudimentären Mittelphalanx entspricht, ähnlich den normalen Mittelgliedern der Zehen. Es ist vollkommen von beiden Phalangen und speziell der Epiphyse der Endphalanx getrennt und steht mit vollständig ausgebildeten Gelenkflächen mit den Gelenkflächen der Grund- und Endphalanx in Verbindung.

Die Längen der einzelnen Knochen des rechten Daumens sind folgende:

Metakarpale I:	4,7 cm
Grundphalanx:	3,1 „
Mittelphalanx:	0,9 „
Endphalanx:	1,6 „

Ferner ist noch zu bemerken, daß sich die Mittelphalanx gegen die ulnare Seite etwas schräg zuspitzt, wodurch wohl auch die Deviation des

Endgliedes gegen den Zeigefinger zu ihre Erklärung findet. Es beträgt nämlich die Länge der Mittelphalanx an der radialen Seite 0,8 cm, während sie ulnarwärts nur 0,6 cm mißt.

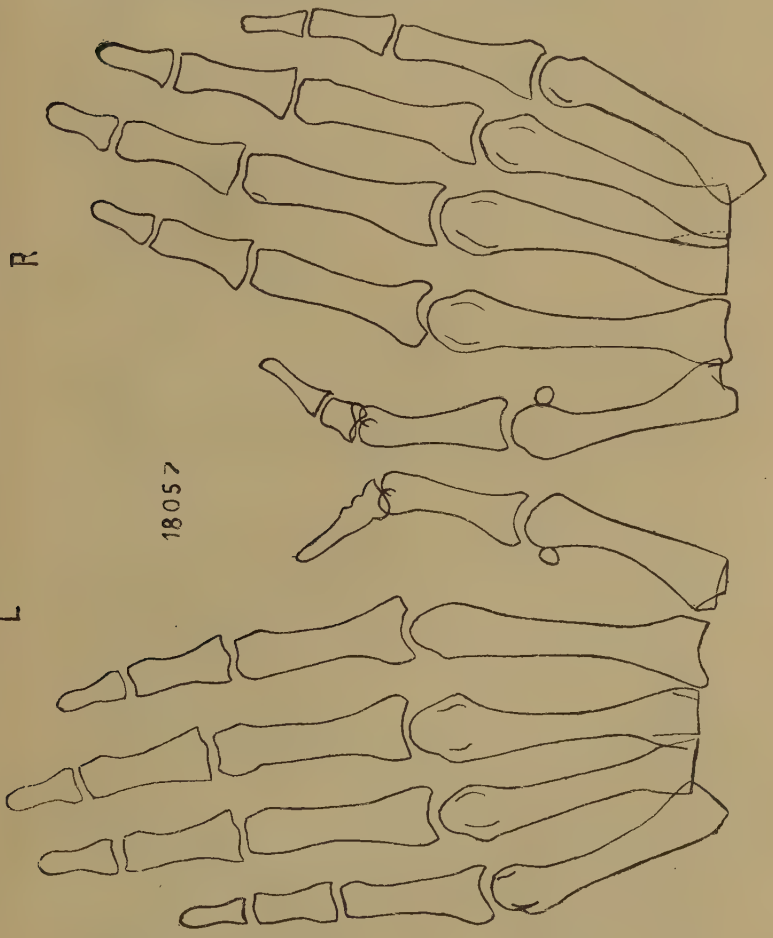

Vergleicht man nun diese Verhältnisse mit denen am linken Daumen, so ergibt sich hier ein

ganz erheblicher Unterschied. Die äußeren Verhältnisse der linken Hand sind, wie schon erwähnt, denen der rechten sehr ähnlich; denn auch hier ist das Endglied des Daumens abnorm lang und gegen den Zeigefinger hin um ungefähr 30 Grad abgewichen. Dagegen ist der linke Daumenballen etwas stärker ausgebildet als der rechte.

Die Beweglichkeit ist hier ebenso wie rechts nach allen Seiten frei. Auch krümmt die Patientin beim Erfassen von Gegenständen zwischen Daumen und Zeigefinger das Endglied ebenso, ja fast noch stärker wie rechts.

Passiv läßt sich hier jedoch keine Beweglichkeit zwischen der Fingerspitze und dem Interphalangealgelenk feststellen.

Bei der Betrachtung des Daumens der linken Hand im Röntgenbild ergeben sich hier einige Abweichungen gegenüber den Verhältnissen des rechten Daumens.

Zwar ist auch hier ein Mittelstück sehr deutlich zu erkennen, das zwischen Grund- und Endphalanx eingeschoben ist. Allein es ist hier nicht frei beweglich, sondern mit der Basis der Endphalanx verschmolzen. Das Endglied ist dadurch länger als in der Norm. Man kann aber die Verschmelzungszone hier ganz deutlich erkennen; denn es ist auf dem Röntgenbild an der ulnaren und radialen Seite der Basis der Endphalanx ganz deutlich eine Einkerbung zu erkennen, die dem Ansatz der Mittelphalanx an die Endphalanx entspricht.

Die Maße der linken Daumenknochen lauten wie folgt:

Metakarpale I:	4,5 cm
Grundphalanx:	3,1 „
Mittelphalanx:	0,6 „
Endphalanx:	1,6 „

Auch hier ist ganz deutlich zu sehen, daß die Mittelphalanx gegen die ulnare Seite etwas abfällt — ihre Höhe beträgt radial 0,7 cm, ulnar 0,4 cm —, was an und für sich schon wie rechts eine Deviation ulnarwärts verursachen muß, die aber durch die Verschmelzung zwischen Mittel- und Endphalanx noch stärker zum Ausdruck kommt als rechts.

Vergleichen wir unseren Fall mit den schon oben erwähnten, so finden wir, daß unsere Patientin in dem Verhalten ihrer Daumen mit den beiden Fällen von Salzer große Ähnlichkeit aufweist. Es besteht nur der Unterschied, daß hier gleichsam die Anomalien der beiden Geschwister an einer Person zu finden sind, nämlich die vollkommen frei bewegliche Mittelphalanx des Bruders am rechten Daumen und die mit der Basis der Endphalanx verschmolzene Mittelphalanx der Schwester am linken Daumen unserer Patientin.

Die Beschwerden, um derentwillen die Patientin die Klinik aufsuchte, beruhen lediglich in einer Funktionsstörung beim Zugreifen. Daher muß hier auch der Behandlung Erwähnung getan werden. Da es jedoch nicht im Rahmen dieser Arbeit liegt, eine genaue Beschreibung der Therapie zu liefern, soll nur ganz kurz das Notwendigste darüber gesagt werden.

In Betracht kann nur die Chirurgie kommen.

Und zwar sind hier zwei Wege bei der Behandlung möglich zu beschreiten, nämlich

1. eine operative und
2. eine orthopädische Behandlung.

Beide Möglichkeiten kamen bei unserem Fall zur Anwendung.

Links ging man operativ vor. Da nämlich hier die durch die überzählige Phalanx bedingte Länge die Norm zu sehr überschritt und auch die seitliche Deviation wegen der Verschmelzung der Mittel- und Endphalanx sehr groß und infolgedessen sehr störend war, so führte man hier, um diesem Übel abzuhelfen, die Keilosteotomie mit gutem Erfolg aus.

Rechts dagegen, wo keine Assimilation der Mittelphalanx durch die Endphalanx stattgefunden hat, wo also die Mittelphalanx frei beweglich war, war die Behandlung dieselbe, wie wenn es sich nur um eine Abweichung der Endphalanx nach der einen Seite handelte. Man legte nämlich redressierende Verbände an, die um so gerechtfertigter waren, als sich die seitliche Deviation durch einen leichten Druck ausgleichen ließ. „Gelingt es nur durch einen Verband die normale Stellung dauernd innezuhalten, so erzeugt die Transformationskraft, d. i. die Kraft der Natur, welche die Anpassung der äußeren Form und der inneren Architektur der Knochen an jedwede Abänderung der statischen Inanspruchnahme bewirkt, ganz von selbst, ohne jedes weitere Zutun unsererseits, die normale Knochenform“ (Joachimsthal[15]).

---

[15]) Joachimsthal, Über kongenitale Fingeranomalien. Zeitschrift für orthopäd. Chirurgie, Bd. 2, S. 441.

Allerdings blieb dieses orthopädische Verfahren bei unserer Patientin nur ein Versuch; denn, wie schon erwähnt, wurde die seitliche Deviation hauptsächlich durch die frei bewegliche, nicht assimilierte Mittelphalanx hervorgerufen, weshalb eine dauernde Korrektion nicht erzielt werden konnte. Da also die redressierende Behandlung nicht von Erfolg gekrönt war, ging man auch hier operativ vor und erreichte durch die Entfernung der Mittelphalanx am rechten Daumen ein ebenso günstiges Ergebnis wie links.

Morphologisch ist unser Fall von großem Interesse. Herrscht doch über die Frage, welche Phalanx beim Daumen fehlt, große Meinungsverschiedenheit, was auch ganz erklärlich ist, wenn man bedenkt, daß Männer wie Galen und Vesal den Daumen überhaupt nicht für zwei-, sondern für dreigliedrig erklärten. Sie hielten das Os metacarpi pollicis für die erste Phalange, den Daumen also für metakarpuslos und infolgedessen für dreigliedrig. Es ist dies eine Ansicht, die sich jetzt vielleicht dadurch besonders verteidigen ließe, als die Epiphyse des Metakarpale I, ähnlich wie sonst nur die der Phalangen, ihren Sitz am proximalen Ende der Diaphyse hat, was sich jetzt leicht mit Hilfe der Röntgenstrahlen am Lebenden nachweisen läßt.

Aber trotzdem hat diese Ansicht nicht überall Anklang gefunden. Und besonders sind es die Anatomen, die auf Grund des entwicklungsgeschichtlichen Verhaltens des Daumens und der Beziehungen der Muskulatur die Auffassung vertreten, daß dem Daumen die Mittelphalanx fehlt

und daß der erste Knochen das Metakarpale I ist, kurz, daß der Daumen zweigliedrig ist.

Hat man sich schon schwer über die Zweigliedrigkeit des Daumens einigen können, um wieviel mehr mußten die Ansichten auseinander gehen, als die ersten Fälle von dreigliedrigen Daumen beschrieben wurden und man die ersten Versuche machte, das Zustandekommen dieser Anomalien zu erklären.

Wie kann nun diese Mißbildung entstanden sein? Handelt es sich um die Möglichkeit einer frühzeitigen Ablösung der proximalen Epiphyse der Endphalanx? Wie und wann ist dann diese Epiphysiolyse zustande gekommen? „Es müßte dann eine schädigende Druckwirkung zu einer Zeit hochgradiger Entwicklung und Differenzierung aufgetreten sein, die lokale Störungen des direkt betroffenen Teiles oder eine Störung am Punctum minoris resistentiae (Epiphysiolyse) verursacht hätte" (Chlavacek[16]). Dabei sagt der nämliche Autor, daß die nicht direkt betroffenen Teile eines selbständigen Bestandes fähig sind, wenn sie auch in ihrer Weiterentwicklung gehemmt werden.

Eine Unterstützung würde die Lehre von der Epiphysiolyse finden, wenn die Annahme Co. Alexander[17]) zuträfe, daß ursprünglich jedes Fingerglied zwei Epiphysen besitzt. In diesem Falle wäre die Loslösung der proximalen Epiphyse

---

[16]) Deutsche Zeitschrift für Chirurgie 1896, Bd. 43, S. 147.

[17]) B. Alexander, Momente aus der Entwicklung des knöch. Handskeletts. Verh. Deutsch. Röntgen-Ges. Bd. I, 1905.

der Endphalanx durch ein mechanisches Moment und die selbständige Weiterentwicklung der gelösten Teile erklärlich.

Welcher Art war nun aber die schädigende Druckwirkung? Wurde die Loslösung der Epiphyse vielleicht durch amniotische Schnürungen verursacht?

Darüber hätte man vielleicht ein Urteil kurz nach der Geburt fällen können. Aber jetzt nach 19 Jahren ist es unmöglich, den Nachweis für diese Ansicht zu erbringen. Auch ist es bis jetzt zweifelhaft, ob Doppelbildungen senkrecht zur Längsrichtung — und um eine solche handelte es sich hier — vorkommen.

Außerdem scheint in unserem Falle das Röntgenbild ebenfalls dagegen zu sprechen; denn

1. ist die Endphalanx am rechten Daumen vollkommen normal entwickelt, d. h. Gestalt, Größe und Struktur bieten vollständig das Bild einer normalen;
2. zeigt auch die Gestalt und Struktur der überzähligen Phalanx, daß es sich nicht um eine einfache Epiphysenlösung mit selbständiger Weiterentwicklung der abgelösten Epiphyse handelt, da sich an solchen überzähligen Phalangen, wie schon Leboucq bei einigen seiner Fälle durch die Sektion feststellen konnte, wohlausgebildete Diaphysen und Epiphysen nachweisen ließen.

Ferner dürfte auch der Umstand, daß Joachimsthal beweisen konnte, daß die Länge zweier Finger trotz einseitiger Überzahl der Glieder gleich war, eine Widerlegung der Ansicht von der intrauterinen Spaltung in sich bergen. Denn

wenn in diesem Falle eine Spaltung mit auch nur geringer Weiterentwicklung der gespalteten Teile stattgefunden hätte, so hätte sich unbedingt ein Unterschied in der Länge der beiden Finger ergeben müssen. Es muß also die Dreigliedrigkeit des Fingers eine andere Ursache haben.

Dadurch verliert natürlich auch die Ansicht Joachimsthals[18]) ihre Bedeutung, wenn er sagt: „Ohne daß uns bisher eine Erklärung des Zustandekommens solcher überzähliger Bildungen zu Gebote stände, müssen wir uns damit begnügen, festzustellen, daß es sich in diesen Fällen um eine ererbte Neigung zu intrauterinen Spaltbildungen im Bereiche der ersten Phalanx mit selbständiger Weiterentwicklung der gespaltenen Teile handelt."

Das gleiche Schicksal trifft die von Klaußner[19]) vertretene Meinung, daß es sich nämlich um „eine Spaltung der normal angelegten Knochen in querer Richtung, entsprechend der Anlage der Knochenkerne" handelt.

Handelte es sich vielleicht um eine Überproduktion des Keimmaterials? Dem dürfte aber wieder der Umstand entgegenstehen, daß die sonst wohlentwickelte Phalanx nicht zur normalen Größe ausgebildet ist; denn wenn schon einmal die Phalanx vom Keimmaterial wie die Mittelphalangen der übrigen Finger angelegt wird, wie wollte man den Umstand erklären, daß gerade die Mittelphalanx des Daumens in ihrem Längenwachstum zurückbleibt?

---

[18]) Virchows Archiv, Bd. 151, S. 429.

[19]) F. Klaußner, Über Mißbildungen der menschlichen Gliedmaßen und ihre Entstehungsweise. Wiesbaden 1900.

Am meisten Anklang hat noch die von Pfitzner[20]) im Anschluß an die Beschreibung eines derartigen Falles aufgestellte Lehre gefunden.

Das von ihm beobachtete Individuum hatte nämlich an seiner sonst normal gebildeten Hand während des Lebens einen auffallend kleinen Zeigefinger und einen geradezu monströsen Daumen, dagegen nach der Mazeration einen relativ nromalen Daumen und zwei ebenfalls relativ ganz normale, nur verhältnismäßig kleine Zeigefinger. Beim Daumen bestand jedoch Hyperphalangie. Die Endphalanx „scheint aus zwei unvollständig verschmolzenen Abschnitten zu bestehen, einem Endstück, das einer Endphalanx entspricht, und einem Basalstück. Endphalanx und Basalstück waren durch einen vom ulnaren Rande her einschneidenden Spalt markiert.

Nun behauptet Pfitzner, daß das Basalstück die palingenetische Mittelphalanx vorstellt. Dabei stützt er sich auf die Analogien, die bei der fünften Zehe des Menschen vorkommen. Bei ihr sind nämlich die verschiedensten Stadien in der allmählichen Assimilation der Mittel- durch die Endphalanx zur Beobachtung gekommen. „Wir finden da Fälle, in denen nur eine zentrale Knochenbrücke zwischen beiden Phalangen besteht, Fälle mit ringsumher laufender oder nur an den Seiten vorhandener Einkerbung, Fälle, in denen die Abgrenzung nicht mehr angedeutet und nur durch die Projektion einer normalen Endphalanx auf das Verschmelzungsprodukt wieder-

---

[20]) G. Schwalbes morph. Arbeiten, Bd. 7, Heft 2, S. 459.

herzustellen ist" (Joachimsthal[21])'. Ähnlich sind nach seiner Ansicht auch die Verhältnisse beim Daumen gestaltet, bei dem ebenfalls die Mittelphalanx durch die allmähliche Assimilation durch die Endphalanx zum Schwinden gebracht werde.

Der Einwurf, daß es sich nur um eine Verschmelzung handelt, erfährt seine Widerlegung von Pfitzner, wenn er sagt, daß es sich „um eine echte Assimilation handelt, erkennen wir daran, daß mit der Intensität der Verschmelzung auch die Vereinheitlichung zunimmt. Aus der Verschmelzung geht nämlich schließlich eine Endphalanx hervor, nicht etwa eine Kombination von Mittel- und Endphalanx. Und das beruht nicht etwa darauf, daß die Mittelphalanx immer rudimentärer geworden wäre, mit der Verkürzung der Mittelphalanx geht stets eine entsprechende Verlängerung der Endphalanx Hand in Hand".

Schließlich gelangt Pfitzner zu folgendem Schluß: „Die Zweigliedrigkeit des Daumens (und der großen Zehe) ist auf dem Wege zustande gekommen, daß aus der Verschmelzung von Mittel- und Endphalanx allmählich eine typische, aber vergrößerte Endphalanx hervorging."

Diese Ansicht wird durch unseren Fall vollauf bestätigt; denn während die Patientin an dem rechten Daumen drei Phalangen aufweist, besteht ihr linker Daumen nur aus zwei, von denen aber die Endphalanx abnorm lang ist und durch eine Einkerbung gleichsam in zwei miteinander ver-

[21]) Berliner klin. Wochenschrift, 1900, Jahrg. 37, vom 17. 9. 1900.

schmolzene Abschnitte zerlegt wird, einem Endstück, das der normalen Endphalanx entspricht, und einem basalen Stück.

Dieses basale Stück ist nach den Untersuchungen Pfitzners als die mit der Endphalanx bereits vollkommen verwachsene, aber noch nicht assimilierte Mittelphalanx zu bezeichnen.

Es handelt sich also bei unserem Fall um einen palingenetischen Vorgang, und zwar:

1. um ein anormales Auftreten von etwas bereits Verlorenem, und
2. um einen Stillstand auf einer frühen Entwicklungsstufe.

Unser Fall bietet daher für den Übergang eines dreigliedrigen Daumens in einen zweigliedrigen einen typischen Beweis und somit auch eine Bekräftigung der von Pfitzner aufgestellten Lehre, die auch von den schon oben erwähnten Forschern wie Salzer, Joachimsthal, Rieder auf Grund von eigenen Beobachtungen als die richtige anerkannt wurde.

Lebenslauf.

Ich wurde am 14. Dezember 1890 als Sohn des Kgl. bayerischen Bahnverwalters Peter Weinisch zu Steinbach a. W. in Oberfranken geboren. Ich besuchte in Hof die Volksschule und daselbst auch 7 Klassen des Gymnasiums, die 8. und 9. Klasse dagegen am Ludwigsgymnasium in München, das ich im Juli 1909 absolvierte. Dann wurde ich an der Kgl. Ludwig-Maximilians-Universität in München immatrikuliert und widmete mich hier dem medizinischen Studium. Im Juli 1912 bestand ich die ärztliche Vorprüfung und im August 1914 die ärztliche Prüfung.

ARTHUR WEINISCH.